3.A.420

AUFSUCHUNG

VON

GEFÄSSEN UND NERVEN

ZUM BEHUFE

ANATOMISCH-PRACTISCHER ÜBUNGEN

VON

Dr. Ignaz Hermann Stütz.

Mit zwei lithographirten Tafeln.

WIEN 1841.

GEDRUCKT BEI DEN P. P. MECHITARISTEN.

9671
Digitized by the Internet Archive
in 2011 with funding from
Open Knowledge Commons and Harvard Medical School

http://www.archive.org/details/aufsuchungvongef00st

SEINER HOCH- UND WOHLGEBOREN

HERRN HERRN

FRANZ GÜNTNER,

DER HEILKUNDE DOCTOR, ZWEITEM LEIBARZTE SR. K. K. APOSTOL. MAJESTÄT, K. K. WIRKL. NIED. ÖSTERREICHISCHEN REGIERUNGSRATHE, EMERITIRTEM DIRECTOR DES K. K. ALLGEMEINEN KRANKEN- UND FINDELHAUSES, MITGLIEDE DER LÖBL. MEDICINISCHEN FACULTÄT UND DER K. K. GESELLSCHAFT DER ÄRZTE IN WIEN, DER PHISIKALISCH MEDICINISCHEN SOCIETÄT ZU ERLANGEN, DER HUFELANDISCHEN ZU BERLIN, DES ATHENÄUMS IN VENEDIG ETC. ETC.

und

SEINER WOHLGEBOREN

HERRN HERRN

JOHANN BLEIWEISS,

DER HEILKUNDE DOCTOR, MAGISTER DER GEBURTSHILFE, VETERINÆRARZT, K. K. REPETITOR DER SPECIELLEN PATHOLOGIE UND THERAPIE, SEUCHENLEHRE UND VETERINÆR-POLIZEY AM THIERARZNEI-INSTITUTE IN WIEN, MITGLIEDE DER K. K. LANDWIRTHSCAFTSGESELLSCHAFT VON KRAIN ETC. ETC.

WIDMET DIESE BLÄTTER

AUS WAHREM GEFÜHLE

SEINER TIEFSTEN EHRFURCHT

UNBEGRÄNZTEN HOCHACHTUNG

und

INNIGSTEN DANKBARKEIT

der Verfasser.

Vorwort.

In Abfassung dieser Blätter war der Gefertigte bemüht, allen bald in das praktische Leben tretenden Chirurgen einen Leitfaden zu geben, welcher ihnen bei der Selbstübung alle jene Vortheile anzeigt, um auf dem kürzesten Wege, ohne Verletzung irgend eines wichtigen Gebildes, die vielleicht bei dieser oder jener Operation betheiligten Gefässe oder Nerven schnell aufzufinden. — Es scheint vielleicht ein überflüssiger Versuch zu seyn, da in so vielen grössern chirurgischen und praktischen Anatomien, als von Velpeau, Bock, Weber, Blandin, Langenbeck, Lauth, Pyrogoff und Andern, Ausgezeichnetes geleistet ist; allein sowohl der Umstand, dass man hier erst das ganze Werk durchblättern muss, um das für diesen Zweck Passende hervorzuheben, als auch, dass der grössere Theil der Studierenden dieser vortrefflichen Werke entbehrt, entschuldigt mein Unternehmen um so mehr, da ich die Sache so einfach als möglich zu beschreiben, und hiebei alle feineren Distinctionen, besonders der Fascien, wie

sie heut zu Tage gemacht werden, zu umgehen suchte.

Das Ganze ist genau nach dem Verhalten am Cadaver beschrieben, und zwar wählte der Verfasser dazu nur magere Individuen, weil man hier deutlicher und reiner die einzelnen Vorsprünge und Furchen der Oberfläche, die durch die verschiedenen Muskeln hervorgebracht werden, unterssheiden kann, und diese es fast vorzüglich sind, die den Anfänger in der Aufsuchung leiten müssen, und hat er zuerst an mageren Cadavern das Ganze durchgemacht, so wird es ihm dann auch leichter seyn, bei robusteren Individuen durch das Gefühl die einzelnen Vorsprünge aufzufinden, und seine Aufgabe auch hier zu lösen.

Als nothwendig wird aber hier eine genaue Kenntniss der Knochen und Muskeln vorausgesetzt, indem alles, was nicht zum vorgesteckten Ziele führt, übergangen werden musste. Der Beschreibung der Art der Aufsuchung selbst, ist aber immer eine genaue Darstellung der Oberfläche der einzelnen Theile des Körpers, wie auch des Verlaufes der aufzusuchenden Gefässe und Nerven vorangeschickt, welche genau gekannt seyn müssen, um die Einschnittpunkte zu finden.

Ferner muss ich noch bemerken, dass unmittelbar vor dem Einschnitte die bedeckende Haut nicht mit

den Fingern gespannt oder anderwärts verzogen werden soll, indem dann der Hautschnitt nicht mehr dorthin fällt, wo er gemacht werden sollte; — dass dann die unterliegende Fascie vollständig und in gleicher Länge wie die Haut gespalten werde — endlich man immer nur in die Zwischenräume zweier angränzenden Muskeln, nie aber zwischen die Bündel des einen oder des andern Muskels dringen darf, indem man sonst alle Richtschnur verloren hätte.

Endlich ist es hier noch nothwendig, den weniger Geübten einige Merkmale anzugeben, um in Cadavern die Arterien von den Venen, Nerven von Sehnen zu unterscheiden. Die Arterien sind mehr cylindrisch, dickwandiger, von grösserem Durchmesser, liegen zwischen den sie begleitenden Venen in der Mitte, sind gewöhnlich blutleer, daher von blassgelblicher oder röthlicher Farbe. Die Venen sind zusammengefallen, platt, dünnhäutig, meistens von kleinerem Durchmesser, meist bluthältig, daher von dunkelblauer Eärbung, jedoch manchmahl enthalten die Arterien mehr, die Venen fast gar kein Blut, und dann sind die rundlichen Arterien bis an den äussersten Rand nur bläulich oder violett, während dem die zusammengefallenen Venen leicht rosenroth sind, oder in der Axe einen violetten Streifen zeigen, und nach den Rändern zu fast ganz weiss sind. Die Nerven sind aber immer mehr gelblichweiss, matt und rundlich, während dem

die Sehnen nach gespaltener Scheide bläulichweiss, fast silberglänzend und mehr platt aussehen.

Indem ich durch Abfassung dieser Schrift meinen Collegen vielleicht zu nützen hoffe, kann ich schliesslich nicht unterlassen, Herrn Doctor und Prosector Nagel meinen wärmsten Dank für seine Gefälligkeit, mit welcher er mir bei Ausarbeitung dieser Abhandlung an die Hand ging, auszusprechen, an den freundlichen Leser aber die Bitte zu wagen, die Arbeit eines Anfängers mit gütiger Nachsicht aufzunehmen.

Wien, im April 1841.

Der Verfasser.

Erster Abschnitt.

Von dem Kopfe.

A) Aeussere Beschreibung.

Der Kopf zerfällt in die Hirnschale und das Gesicht.

Von der Hirnschale haben wir nur den vordersten unbehaarten Theil zu betrachten, nämlich die sogenannte Stirngegend, welche nach unten an die Augenhöhlengegend gränzt.

Diese zeigt uns äusserlich fast in der Mitte einen bald stärkern bald schwächern abgerundeten Vorsprung (tuber frontale), unter diesem eine quere sehr seichte Vertiefung, beide hervorgebracht durch eine ähnliche Formation des Stirnbeins. Hier liegt unter der allgemeinen Decke der Stirnmuskel und ganz nach unten aber der oberste Theil des Kreismuskels der Augenlieder.

Am Gesichte finden wir längs des obern Augenhöhlenrandes einen mehr weniger wulstigen mit kurzen Haaren besetzten nach oben convexen Bogen (den Augenbraunenbogen), hervorgebracht durch den arcus superciliaris des Stirnbeins und die darauf in folgender Ordnung von vorne nach hinten liegenden Muskeln, als oberen Theil des Kreismuskels, untersten Theil des M. frontalis und den an der innern Hälfte liegenden unmittelbar auf den knöchernen arcus aufliegenden M. corrugator supercilii. — An der Gränze des mittleren und innern Drittheils des obern Augenhöhlenrandes selbst, können wir meistens durch das Gefühl noch einen

ganz schwachen Ausschnitt (Incisura supraorbitalis) unterscheiden. —

Unterhalb des innern Augenwinkels sehen wir eine bald stärkere bald schwächer angedeutete Furche beginnen, und nach ab- und auswärts ziehen, es ist der sogenannte sulcus nasojugalis, der den unter und auswärts der Augenhöhlengegend liegenden Jochvorsprung, durch das Hervortreten des Jochbeins gebildet, von einer auswärts der Nasenflügel liegenden, aber bloss durch das Gefühl zu unterscheidenden, schwachen Vertiefung trennt, welche der Aushöhlung der vordern äussern Fläche des Oberkiefers (Fovea maxillaris) entspricht, die unterhalb der Mitte des untern Augenhöhlenrandes das foramen infraorbitale enthält.

Ober dieser Furche liegt unter der allgemeinen Decke der untere Theil des Kreismuskels, unter ihr nach Innen der M. levator labii superioris alaque nasi, weiter nach aussen der M. levator labii sup., welcher den M. levator anguli oris zum Theil deckt, indem letzterer von dem untern Theile der Fovea maxill. entspringt. Vom Jochvorsprunge verlängert sich nach rückwärts bis vor die Ohrmuschel ein schmaler querliegender Vorsprung durch die Jochbrücke gebildet, über diesem treffen wir eine schwach vertiefte Stelle, die weiter nach oben behaart ist (die Schläfe), unter ihm aber einen wenigstens durch das Gefühl zu unterscheidenden von hier beginnenden senkrechten Muskelvorsprung, der von dem am untern Rande des Astes vom Unterkiefer endigenden Kaumuskel und der überliegenden Parotis erzeugt wird. — Vor der Insertion des Kaumuskels finden wir noch am untern Rande des Unterkiefers durch Betasten eine Furche im Knochen — Vorwärts dieses letzteren Vorsprunges unterhalb der eminentia jugalis zeigt sich eine sanfte Vertiefung, welche den beweglichen Theil der Backe einnimmt, wo wir unter der Haut die schief vom Jochknochen gegen die Mundwinkel vorlaufenden M. M. Zygomatici und von diesen durch Fett getrennt, den tiefer liegenden M. buccinatorius finden. — Vom Nasenflügel zieht

eine Furche nach ab- und auswärts, es ist der sulcus nasolabialis, der die Mundgegend von der Backe trennt. Unterhalb der Unterlippe ist eine Querfurche (sulcus mentolabialis) vorhanden, welcher letztere von dem Kinne trennt. Oberhalb der Mundgegend, zwischen den beiden Wangen- und Augengegenden die äussere Nase, an welchem Gebilde wir für uns nichts Wichtiges finden. — Ausserhalb des Kinnes vorwärts des Kaumuskelsvorsprunges finden wir die Unterkiefergegend die nach unten vom untern Rande des Unterkiefers begränzt wird, nach oben in die Backe übergeht, in dieser Gegend finden wir unterhalb der allgemeinen Decke zuerst den Santorinischen Lachmuskel, unter diesen den M. depressor anguli oris, der den tieferliegenden M. depress. labii inferioris deckt, welcher schon unmittelbar auf dem Knochen aufliegt, an dem wir gerade unter der Wurzel des zweiten Backenzahns eine Oeffnung (foramen mentale anterius) finden.

B. Aufsuchung.

Arterien.

Die *A. temporalis* (Schläfenart.) ist der Endast der A. carotis ext., der durch die Ohrspeicheldrüse hervortritt, und vor dem Bocke der Ohrmuschel, über die Wurzel des Jochfortsatzes vom Schläfenbeine hinweg nach aufwärts in die Schläfengegend zieht, und sich bald früher bald später in den Stirnast und Hinterhauptast spaltet. Wir finden sie daher leicht.

In der Schläfengegend, wenn wir von der Jochbrücke an einen senkrechten Schnitt nach aufwärts, 2 — 3 Linien vor der Ohrmuschel durch die Haut und oberflächliche Fascie machen, wo wir sie begleitet von ihrer Vene und Fäden von Schläfennerven des trigeminus, aufliegend auf der Fascie des Schläfenmuskels, sehen. —

A. maxillaris externa (äussere Kieferart.), und zwar ihr Gesichtstheil kömmt von dem obersten Theile des Hal-

ses durch die Furche des untern Randes vom Unterkiefer, die wir vor der Insertion des Kaumuskels treffen, zum Gesichte, und zieht von hier aus geschlängelt nach auf- und einwärts zur äussern Seite des Mundwinkels, Nasenflügels, und endlich oft bis zum innern Augenwinkel, wo sie sich mit dem Ende des aus der Augenhöhle hervorkommenden Nasenastes der Augen-Schlagader verbindet und A. angularis (Augenwinkel-Art.) heisst. Anfangs liegt sie zwischen dem Kaumuskel und dem dreieckigen Mundwinkelabzieher auf dem Knochen, bedeckt vom M. risorius Santorini, dann verbirgt sie sich aber unter die Jochmuskeln, und ist als angularis zwischen dem Orbicularis palpbr. und dem M. levator labii alaeque nasi zu finden. Wir können sie also blosslegen:

a) In der Unterkiefergegend, wenn wir von der zu fühlenden Knochenfurche vorwärts des Kaumuskels einen schiefen, nach auf- und einwärts gehenden Schnitt durch die Haut, Fascia superf. und M. risorius Santorini machen, wo wir sie an ihrer hintern Seite von der V. facialis antica begleitet sehen.

b) Am innern Augenwinkel als A. angularis, wenn wir 2 — 3 Linien einwärts vom innern Augenwinkel den Schnitt beginnen, nach ab- und auswärts verlängern, und durch die Haut und zarte Fascie dringen. Jedoch nicht immer steigt die A. maxillaris ext. so hoch herauf, und dann finden wir hier bloss die V. Angularis.

Nerven.

N. frontalis (der Stirnnerv) ist der obere Ast des *ramus ophthalmicus N. trigemini*, der längs der obern Wand der Augenhöhle nach vorwärts eilt, und dann durch den obern Augenhöhlenrandausschnitt oder durch ein Loch zur Stirne nach aufwärts zieht, wo er hier Anfangs dicht am Knochen liegt, dann aber höher immer mehr den Stirnmuskel durch

bohrt, nachdem er sich in viele strahlig vorlaufende Fäden getheilt hat. Wir können diesen blosslegen:

Wenn wir an der Gränze zwischen mittlern und innern Drittheil des obern Augenhöhlenrandes, wo wir früher schon den Ausschnitt bemerkt haben, einen Schnitt gerade nach aufwärts durch die Haut und die Muskeln des Augenbraunenbogens bis auf den Knochen machen, wo wir dann diesen Nerven in Gemeinschaft mit zarten Blutgefässen finden.

N. infraorbitalis (Unteraugenhöhlenraum), dieser, ein Ast des ramus supramaxillaris N. trigemini, zieht durch den untern Augenhöhlenkanal nach vorwärts, kommt durch das foramen infraorbitale zum Gesichte hervor, und trennt sich hier in divergirende Aeste. Wir können ihn daher zeigen:

Wenn ein senkrechter Schnitt, begonnen in der Mitte, gleich unter dem untern Augenhöhlenrande, durch die Haut, Fett und den M. levator proprius labii super. gemacht wird, wo wir ihn, begleitet von zarten Blutgefässchen, zwischen dem eben genannten Muskel und dem M. levator anguli oris, vom Fette eingehüllt, finden

N. inframaxillaris (Unterkiefernerv), Ast des ramus inframaxillaris N. trigemini, zieht im Unterkieferkanal nach vorwärts, und nachdem er sich hier in den Zahnzweig und Kinnzweig getheilt hat, kommt letzterer durch das vordere Kieferloch hervor und verzweigt sich in der Unterlippe. Wir können also nur den hervortretenden Kinnzweig blosslegen:

Wenn in der Kiefergegend unter der Wurzel des zweiten Backenzahnes ein schiefer, von unten nach auf- und einwärts gehender Schnitt, begonnen vom untern Rande des Unterkiefers, gemacht wird, der durch die Haut, Fascie, Mundwinkel und Unterlippenabzieher bis auf den Knochen dringt, wo dieser Nerve, begleitet von zarten Zweigchen der A. inframaxillaris, getroffen wird.

Zweiter Abschnitt.

Von dem Halse.

A. Aeussere Beschreibung.

Wir betrachten hier nur die vordere und Seitenfläche desselben, die nach oben von dem untern Rande des Unterkiefers, nach unten von dem obern Rande der Handhabe des Brustbeines und den Schlüsselbeinen begränzt wird.

Hier fällt uns zuerst bei starker Streckung des Kopfes auf jeder Seite ein schiefer, nach ab- und einwärts ziehender Muskelvorsprung in die Augen, der hinter dem äussern Ohre von einem Knochenvorsprunge (Warzenfortsatz) entspringt, nach unten aber in zwei Schenkel spaltet, von denen der innere am Brustbeine, der äussere am Brustende des Schlüsselbeines sich ansetzt, so dass zwischen beiden eine bald deutlichere, bald schwächere sichtbare Furche entsteht. — Dieser Vorsprung wird durch den Kopfnicker erzeugt, und wird auch eminentia sternomastoidea benannt.

In der Mittellinie folgende Erhabenheiten und Vertiefungen, als: in der obern Hälfte einen bald stärker, bald schwächer hervortretenden kantigen Vorsprung, durch den unterliegenden Kehlkopf hervorgebracht, über diesem in einer kleinen Entfernung einen durch das Gefühl zu erkennenden queren schmalen Knochenbogen (Zungenbein), von dem ein schwacher, durch das Gefühl zu erkennender Muskelvorsprung nach auf- und vorwärts zieht, der hinter dem Kinne endet, und die unterliegenden vordern Bäuche der M. M. biventres maxillae inf. andeutet; unter ihm eine bald stärkere, bald schwächere Wölbung, gebildet durch die unterliegende, jedoch vor den M. M. sterno und omohyoideis, dann sternothyreoideis bedeckte Schilddrüse.

Zwischen dem obern Theile der Eminentia sternomastoidea und den obern, in der Mittellinie liegenden Vorsprüngen eine dreieckige, mit der Spitze nach abwärts gekehrte Vertiefung (trigonum cervicale), deren oberer äusserer Winkel sich hinter dem Aste des Unterkiefers nach aufwärts bis unter die Ohrmuschel verlängert, und welche nach oben von dem untern Rande des Unterkiefers begränzt wird, deren untere Spitze sich aber fast unmerklich längs der schiefen eminentia sternomastoidea nach abwärts verlängert, und oberhalb des Brustbeines in einer starken Aushöhlung (Jugulum) mit jener der entgegengesetzten Seite zusammenkommt, und uns die Lage der Luftröhre andeutet, vor welcher die M. M. sternothyreoidei und sternohyoidei nach aufwärts ziehen.

Unter der allgemeinen Decke der Fasc. superf. und dem M. latissimus colli liegen in dem trigonum cervicale mehrere wichtige Gebilde, wegen deren Lagebeschreibung wir uns dasselbe noch in zwei Dreiecke getheilt denken, durch eine schiefe Linie, die von dem Process. mastoideus entspringt, am Zungenbeine endet, und uns den Zug des hintern Bauches des M. biventer und stylohyoideus versinnlicht. Das hiedurch entstehende obere Dreieck wird dann durch den untern Rand des Unterkiefers und die beiden Bäuche des M. biventer maxillae inf., das untere aber, welches viel stärker vertieft ist, durch den innern Rand des M. sternocleidomastoideus, den M. omohyoideus und den hintern Bauch des M. biventer begränzt seyn.

In dem obern Dreiecke liegt das untere Horn der Unterkieferdrüse, dann der M. mylohyoideus, ober diesem das obere Horn sammt dem Ausführungsgange und der Unterzungendrüse, endlich die Mund-Schleimhaut. Die Furche aber zwischen dem hintern Rande des Unterkiefers und dem Processus mastoideus zeigt uns die Lage des tiefer liegenden Lappens der Parotis an.

Am Boden des untern Dreiecks aber finden wir die grössern Gefässe und Nerven des Halses, aufliegend auf

dem mittlern und untern M. constrictor pharyngis, dem M. rectus capitis anticus major und longus colli.

Nach Aussen von der untern Hälfte der eminentia sternomastoidea sieht man eine zweite grosse dreieckige, besonders bei der Vorwärtsbewegung der Schulter tiefer werdende Grube, (fossa supraclavicularis) die nach unten von dem Schlüsselbeine, nach Aussen aber von einem andern Muskelvorsprunge begränzt wird, welcher nach ab- und auswärts gegen das äussere Ende des Schlüsselbeines zieht, und uns den äussern Rand des M. cucullaris andeutet. In dieser Grube sehen wir aber noch, nachdem der Arm nach abwärts gezogen worden, einen schief nach ab- und auswärts gegen die Mitte des Schlüsselbeines ziehenden schmalen Vorsprung, der bei näherer Untersuchung durch das Gefühl, von Strängen sich gebildet zeigt, und uns die Lage der vier untern Nackennerven andeutet, dann einwärts von diesem, auswärts und tieferliegend als die Eminentia sternomastoidea noch einen Muskelvorsprung (M. scalenus anticus), der aber blos durch stärkeres Betasten aufgefunden werden kann. Am Boden der Fossa supraclavicularis finden wir die M. M. scaleni, levator scapulae und splenius colli, und nach unten den oberflächlichen und fast quer laufenden omohyoideus.

B. Aufsuchung.

Arterien.

A. carotis communis (gemeinschaftliche Kopf-Schlagader), kommt durch die obere Brustapertur zum Halse, zieht alsdann, und zwar die rechte etwas oberflächlicher als die linke, bedeckt vom sternocleidomastoideus und omohyoideus einwärts des M. scalenus anticus, an der Seitengegend der Luftröhre und des Kehlkopfes bis zum obern Rande des Schildknorpels, wo sie sich in einen mehr nach aussen etwas tiefer liegenden Ast (A. carotis int.) und einer innern mehr oberflächlichen (A. carotis ext.)

spaltet. Sie wird auf diesem Zuge an ihrer äussern und vordern Seite von der V. jugularis int., an ihrer äussern und hintern aber von dem N. vagus begleitet, mit denen sie in einer gemeinschaftlichen Scheide eingeschlossen ist. — Wir können dieses Gefäss blosslegen und zwar:

a) Am untern Theile des Halses, wenn man den Kopf nach rückwärts streckt, gegen die entgegengesetzte Seite neigt, und längs der Furche zwischen beiden Ursprüngen des Kopfnickers einen Hautschnitt von 2½ Zoll Länge, vom Schlüsselbeine angefangen nach aufwärts macht, den M. latissimus colli fascia superf. das oberflächliche Blatt der fascia cervicalis das vorliegende Zellengewebe durchdringt, die V. jugularis int. nach auswärts zieht, wo wir dann an der Seite der Luftröhre, also mehr nach Innen dieselbe finden. Ist aber die Schilddrüse gross, dann liegt sie von ihren Seitenrändern verborgen.

b) Am obern Theile des Halses, wenn man einen zwei Zoll langen Einschnitt längs des vordern Randes der eminentia sternomastoidea in gleicher Höhe mit dem Kehlkopfe macht, und die Haut, fascia superf. sammt M. latissimus colli und das oberflächliche Blatt der fascia cervicalis spaltet, alsdann den innern Rand des hierliegenden Kopfnickers von den tiefer liegenden Gebilden loslöst, die vagina vasorum trennt und nun die V. jugularis int. sammt den an ihr verlaufenden absteigenden Aste des N. hypoglossus nach auswärts schiebt, wo wir hierauf den obern Theil des Gefässes, auch hier an ihrer äusseren Seite von N. vagus begleitet sehen.

c) Die Theilung der Carotis, wenn der Schnitt wie vorher nur höher oben in gleicher Höhe mit dem Zungenbeine und Schildknorpel gemacht, die sie auch noch zum Theile deckenden obern Halssaugaderdrüsen nach auswärts geschoben werden, wo wir die Gefässe auf den Constrictoren des Pharynx liegend finden. Soll nun aber die Carotis externa hervorgehoben wer-

den, so isolirt man den oberflächlicheren und mehr nach Innen liegenden, bei Aufsuchung der Carotis int. aber den mehr nach Aussen und tiefer liegenden Ast.

Die *A. thyreoidea superior* (obere Schilddrüsenart) entspringt gleich in der Gegend des Ursprunges der A. carotis ext. von ihrem vordern innern Umfange, zieht von hier im trigonum cervicale bogenförmig nach ein- und abwärts und verbirgt sich unter den M. omohyoideus. — Wir können sie daher freilegen:

Wenn wir die Spaltungsstelle der carotis com. aufsuchen, und nachdem diese gefunden ist, die carotis ext. nach auswärts ziehen, wo sich dieser nach ab- und einwärts verlaufende Ast, sogleich anspannt und leicht isoliren lässt.

Die *A. lingualis* (Zungenschlagader) entspringt etwas unterhalb des Köpfchens des grossen Hornes vom Zungenbein, und zieht nun über dasselbe nach auf- und dann ober dem grossen Horne nach einwärts, bedeckt von dem hier entspringenden Hornzungenmuskel. — Wir können diese darstellen:

Wenn man zuerst die Lage des grössern Hornes vom os hyoides durch das Gefühl ausmittelt und nun vom Köpfchen angefangen ober dem grossen Horne den Schnitt nach einwärts verlängert, die Haut fascia superf. sammt platysma myoides und das oberflächliche Blatt der fascia cervical. durchdringt. Dadurch wird uns das grosse Horn des Zungenbeins die überliegende Sehne des hintern Bauches des biventer, und der vom Zungenbeine entspringende hyoglossus sichtbar, zugleich aber sehen wir hier gleich einen querlaufenden Nerven (R. horizontalis hypoglossi) zwischen dem biventer und cornu majus auf dem M. hyoglossus aufliegend; nun wird dieser Nerv nach aufwärts geschoben, und der M. hyoglossus oberhalb seiner Ursprungsstelle getrennt, wo dann sogleich die Arterie zu Gesichte kommt.

A. maxillaris ext. (äussere Kieferschlagader) entspringt nahe unter dem hintern Bauche des M. digastricus und läuft nun anfangs hinter diesem und dem M. stylohyoideus nach aufwärts, dann aber über diesem in dem obern Dreiecke des trigonum cervicale durch eine eigene Vertiefung der hintern Gegend der Unterkieferdrüse nach vorwärts gegen die Furche des Unterkiefers, die wir vor der Insertion des Kaumuskels treffen. — Wir finden sie daher:

Wenn wir von der eben benannten Furche des Unterkiefers einen senkrechten Schnitt nach abwärts gegen das grosse Horn des Zungenbeins machen, die Haut, fascia superf. sammt breitestem Halsmuskel und fasc. cervicalis durchdringen, die jetzt sichtbare hintere Gegend der Unterkieferdrüse hervorziehen wo wir ober ihr die Arterie verlaufen sehen. Anfänger dürfen sich hier nicht irre leiten lassen, und die über den hintern Theil der Oberfläche der Drüse verlaufende V. facialis ant. für die Arterie halten.

A. subclavia (Schlüsselschlagader) ist rechterseits, wo sie auch bei weitem oberflächlicher liegt, der andere Ast der A. anonyma und steigt von ihrem Ursprunge, auswärts der carot. com. und hinter dem Brustschlüsselbeingelenke liegend, nach auf- und auswärts über die erste Rippe durch den Zwischenraum zwischen M. scalenus anticus und medius in die fossa supraclavicularis, in der sie angelangt, an der untern und innern Seite der untersten Nackennerven, auswärts des untersten Theiles des vordern scalenus durch den Zwischenraum zwischen der ersten Rippe und dem Schlüsselbeine in die Achselhöhle herabzieht. — Wir können sie blosslegen:

a) Vor ihrer Eintrittstelle zwischen die M. M. scaleni, eben so wie wir es für den untern Theil der carot. com. angegeben haben, nur muss man im untersten Theile des Schnittes verbleiben, und wenn man

die carotis gefunden hat, nach auswärts zur innern Gegend des M. scalenus ant. dringen.

b) Bei ihrer Austrittstelle, wenn wir ausserhalb der eminentia sternomastoidea in der fossa supraclavicularis längs des durchzufühlenden Nervenpacketes einen schiefen Schnitt von dem Kopfnicker gegen die Mitte des Schlüsselbeins durch die Haut, fasc. superf. und latissimus colli machen, und nun zwischen dem Armnervengeflechte und dem durchzufühlenden scalenus anticus durch das hier liegende fettreiche Zellgewebe und Lymphdrüsen in die Tiefe dringen, den M. omohyoideus aufwärts, das unterste Ende der V. jugularis ext. einwärts schieben, wo wir alsdann dicht zwischen dem letzten Nackennerven und dem scalenus anticus die Art. über der ersten Rippe finden.

A. thyreoidea inferior (untere Schilddrüsenart.) entspringt von der A. subclavia, bevor sie zwischen die Rippenhälter tritt und zieht dann anfangs zwischen der Carot. com. und dem M. scalen. ant. nach aufwärts, dann aber hinter der A. carot. com. nach einwärts zur Seitengegend der Luftröhre. — Wir stellen diese dar:

Wenn wir längs dem untern Theile des vorderen Randes des M. sternocleidomastoid. einschneiden, Haut fasc. superf. sammt dem M. latiss. colli und das oberflächliche Blatt der fasc. cervicalis, dann den M. sternothyreoideus durchdringen, so die A. carot. comm. antreffen, nun die Schilddrüse nach einwärts schieben, wo wir dann in gleicher Höhe mit der untern Gegend dieser Drüse, die auf dem M. longus colli aufliegende quer nach einwärts eilende Arterie erblicken.

V e n e n.

Die *V. jugularis int.* (innere Drosselvene) beginnt vom grossen zerrissenen Loche, wo sie eine Erweiterung (bulbus Venae jugularis) bildet, steigt dann hinter der Carotis interna hinab, dann nach aus- und vorwärts und eilt

so an der vordern und äussern Seite der gemeinschaftlichen Kopfschlagader bis zur Articulatio sterno-clavicularis herab, vom Kopfnicker fast längs des ganzen Verlaufes bedeckt. — Wir können sie daher darstellen:

Wenn im trigonum cervicale längs des innern Randes der eminentia sternomastoidea durch die Haut, fascia superf. platysma myoides und oberflächliches Blatt der fascia cervicalis eingeschnitten, und dann unter den M. sternocleidomastoideus gedrungen wird, wo wir sie, an ihrer vordern und innern Gegend von dem absteigendem Aste des Zungenfleischnerven begleitet, antreffen.

Nerven.

Der *N. lingualis* (Geschmacksnerv) Zweig des Unterkieferastes vom dreifachgetheilten Nerven, zieht zwischen dem M. pterygoideus ext. und int. nach ab- und vorwärts, verbindet sich hier mit der Saite des Trommelfelles, und eilt nun unter der Schleimhaut des Bodens der Mundhöhle, zwischen der Gland. sublingualis und dem ductus Whartonianus über die äussere Fläche des M. hyoglossus bogenförmig nach vorwärts zur Zunge. — Man kann ihn hervorheben:

Wenn in dem oberen Dreiecke des trigonum cervicale dicht an dem unteren Rande des Unterkiefers der Einschnitt durch die Haut, fascia superf. sammt platysma myoides und das oberflächliche Blatt der fascia cerv. gemacht wird, hierauf zieht man die vorliegende Unterkieferdrüse nach ein- und abwärts, und trennt den M. mylohyoideus vom Unterkiefer, wo man dann an dem inneren Rande der Gland. sublingualis den Nerv in Begleitung des Wharton'schen Ausführungsganges nach ein- und vorwärts verlaufen sieht.

Der *N. facialis* (Antlitznerv) kommt beim Griffelwarzenloche aus dem Fallopischen Kanale hervor, und durchdringt nun unter dem äusseren Gehörgange, auswärts des

Stammes der A. carotis ext. und V. facialis post. die Substanz der Ohrspeicheldrüse nach vor- und auswärts, so, dass er über den Kaumuskel ziehend zum Gesichte kommt. — Er wird aufgefunden:

Wenn in dem obersten Theile der hinteren Furche des trigonum cervic. ein schiefer Einschnitt von dem Warzenfortsatze des Schläfenbeines nach ab- und vorwärts dicht unter dem äusseren Ohre gegen den hinteren Rand des Astes vom Unterkiefer gemacht, die Haut, fascia superf., das oberflächliche Blatt der fascia cervic. durchschnitten, und nun in derselben Richtung zwischen den Läppchen der Parotis eingedrungen wird.

Der *N. vagus* (herumschweifende Nerv) kommt beim foramen lacerum magnum heraus und liegt hier anfangs hinter dem N. glossopharyngeus, vor der V. jugularis int., wendet sich aber dann an die innere Gegend derselben, und zieht endlich am Halse an der hinteren und äusseren Seite zwischen der A. carotis int. dann carot. comm. und der V. jugularis int. mit diesen Gefässen in einer gemeinschaftlichen Scheide eingeschlossen, bis zur obern Brustapertur herab, wo er hinter der V. anonyma an der äusseren Gegend des untern Theiles der A. carotis comm., vor der A. subclavia rechterseits, vor dem Bogen der Aorta linkerseits in der Brusthöhle weiter zieht. — Wir finden ihn:

Wenn der Einschnitt wie für die V. jugularis int. gemacht, dann aber diese Vene nach auswärts geschoben wird, wo er an der äussern Seite der A. carotis comm. zu treffen ist.

N. laryngeus superior (oberer Kehlkopfnerv) kommt von dem oberen Theile des N. vagus, und zieht an der hintern und innern Seite der A. carotis int. nach ab- und vorwärts, so, dass er zwischen dem grossen Horne des Zungenbeines und des Schildknorpels mit der Arterie glei-

ches Namens, auf der Membrana thyreohyoidea aufliegend, dieselbe dann durchbohrt. — Man kann ihn blosslegen:

Wenn im trigonum cervic. ein schief nach ab- und einwärts gehender Schnitt gemacht wird, der vom innern Rande der eminentia sternomastoidea beginnend, zwischen dem grossen Horne des Zungenbeines und dem des Schildknorpels endigend, die Haut, fascia superf. sammt platysma myoides, und das oberflächliche Blatt der fascia cervicalis durchdringt, wo wir ihn auf dem M. thyreopharyngeus und der Membrana thyreohyoidea aufliegend finden.

N. laryngeus recurrens s. inferior (unterer Kehlkopfnerv) der rechterseits die A. anonyma, linkerseits den Arcus Aortae von vorne nach rück- und aufwärts umschlingt, und so durch die obere Brustapertur am Halse angekommen, in der Furche zwischen der Luft- und Speiseröhre hinter den Seitentheilen der Schilddrüse gegen den Kehlkopf verläuft. — Man stellt ihn dar:

Wenn an dem untersten Theile des innern Randes der eminentia sternomastoidea durch die Haut, fascia superf., latissimus colli, fascia cervicalis, dann M. sternohyoideus und sternothyreoideus der Schnitt gemacht und die vorliegende A. carotis comm. nach auswärts gezogen wird, wo wir dann im fettreichen Zellgewebe liegend und der trachea sich nähernd den Nerven finden.

Ramus horizontalis Nervi hypoglossi (Zungenast des zwölften Paares) dieser ist die eigentliche Fortsetzung des Zungenfleischnerven, der durch die vorderen Hinterhauptleinslöcher hervorkommend, die V. jugularis int. N. vagus und A. carotis int. u. ext. von hinten nach aus- und vorwärts umschlingt, unter dem hintern Bauche des M. biventer maxillae inf., über dem grossen Horne des Zungenbeines nach vor- und einwärts zieht, einen nach unten convexen Bogen bildend, und endlich zwischen dem Griffel- und Kinnzungenmuskel zur Zunge eilt. — Wir finden ihn:

Wenn wir einen Schnitt, wie für die A. lingualis angegeben wurde, machen, nur liegt dieser Nerv noch vor dem M. hyoglossus.

Ramus descendens hypoglossi (der absteigende Ast des Zungenfleischnervens) entspringt von dem Ursprunge des Bogens des hypoglossus, und zieht längs der vorderen und innern Gegend der V. jugularis int. herab.

Seine Aufsuchung geschieht ebenso, wie die der V. jugularis int.

N. sympathici pars cervicalis (Halstheil des grossen sympathischen Nervens) beginnt mit dem obern Halsganglion, welches hinter der A. carotis int., vor dem M. rectus capitis anticus major, einwärts des N. vagus und N. hypoglossus in der Höhe der Querfortsätze des ersten und zweiten Halswirbels liegt, zieht von hier an der vorderen Fläche des vorhin benannten Muskels und des M. longus colli, hinter der A. carotis comm. herab, und übergeht oberhalb der A. subclavia in das untere Halsganglion.

Die Blosslegung dieses Nervens stimmt ganz mit der Aufsuchung der A. carotis comm. am obern Theile des Halses überein, nur muss die schon aufgefundene Arterie noch nach einwärts geschoben werden.

Dritter Abschnitt.

Von der oberen Extremität.

A) Aeussere Beschreibung.

Wir theilen diese der genauen Untersuchung halber, in die Schulter-, Oberarm-, Ellbogen-, Vorderarm-, Handwurzel- und Handgegend.

a) Schultergegend.

An der vordern Gegend der Schulter (regio thoracohumeralis) sieht man auch bei stärkeren Individuen, besonders

wenn der Arm nach auswärts gerollt und vom Rumpfe entfernt wird', eine schwache Furche (sulcus deltoideo-pectoralis), welche von der Mitte des Schlüsselbeins beginnend, unter und innerhalb des Rabenschnabelfortsatzes vorbei, nach ab- und auswärts zieht, und dann am Oberarm in die äussere Furche seiner vorderen Gegend übergeht.— Die Furche zeigt uns die Gränze zwischen dem grossen Brust- und Deltamuskel.

Der Schulterhöhe entgegengesetzt zwischen dem obern Theile des Oberarms und dem obersten Theile der Seitengegend des Thorax, findet man eine bald tiefere bald seichtere Grube — die Achselhöhle — (fovea axillaris), die nach vorne, oberflächlich vom M. pectoralis major, etwas tiefer vom M. pector. minor, nach hinten aber höher oben vom vordern Schulterblattmuskel, weiter unten: vom grossen runden Arm- und breitesten Rückenmuskel, nach Innen vom grossen gekerbten Muskel begränzt wird, nach Aussen aber an den Rabenarmmuskel und kurzen Kopf des Zweiköpfigen stösst. —

b) Oberarmgegend.

Diese reicht von dem untern Rande des M. pectoralis major bis zwei Zoll über die Condyli des Oberarmknochens. An ihrer vordern Seite sieht man einen Muskelvorsprung in der Mitte, welcher nach Aussen und Innen von einer flachen breiten Furche begränzt wird. Der mittlere Muskelvorsprung auch eminentia bicipitalis genannt, wird vom M. biceps, dem unterliegenden innern Armmuskel und nach Innen und oben vom M. coracobrachialis erzeugt. — Die äussere Furche (sulcus bicipitalis ext.) zeigt die Stelle der äussern Parthie des innern Armmuskels und die Gränze zwischen diesem und dem M. biceps, und ist Fortsetzung des sulcus coraco-deltoideus. — Die innere Furche aber (sulcus bicipitalis int.), welche eine Fortsetzung der Achselhöhle selbst ist, deutet uns nach oben die Gränze zwischen

M. coraco brachialis und M. triceps, nach unten zwischen biceps, brachialis int. und triceps an. —

c) Ellbogengegend.

Diese reicht von der vorigen bis drei Zoll unter die Knorren des Oberarmknochens.

An ihrer vordern Fläche findet man in der Mitte mehr nach oben das untere Ende der eminentia bicipitalis, nach Aussen und nach Innen aber zwei andere Muskelvorsprünge, deren äusserer zunächst vom M. supinator longus, deren innerer aber von M. pronator teres und den übrigen Muskeln, die vom innern Knorren entspringen, hervorgebracht wird. Die zwei Furchen aber, Fortsetzungen der sulci bicipitales, convergiren im Herabziehen und kommen unter der mittleren Erhabenheit in einer dreieckigen Grube zusammen, deren nach abwärts gekehrte Spitze am Vorderarme sich in eine Furche verlängert.

An ihrer hintern Fläche zeigt sie drei starke Knochenvorsprünge und zwar nach Aussen den Condylus ext., nach Innen den Condylus int., zwischen beiden das Olecranon. Der innere Vorsprung wird aber noch nach oben durch das ligam. intermusculare, nach unten durch den M. ulnaris ext. verlängert, und von dem Olecranon durch eine tiefere Furche geschieden, während dem jene Furche zwischen condylus ext. und Olecranon viel seichter ist.

d) Vorderarmgegend.

Diese reicht bis zum Gelenke zwischen den Vorderarm- und Handwurzelknochen.

An ihrer Palmarfläche sehen wir nach oben bloss die Fortsetzungen der zwei seitlichen Muskelvorsprünge, die durch eine sehr seichte Furche (Fortsetzung der dreieckigen Grube des Ellbogenbuges) von einander geschieden sind. Nach unten aber finden wir folgende Längenerhabenheiten und Furchen, als von aus nach einwärts zählend: zuerst einen Vorsprung hervorgebracht vom untern Ende des

Radius, darauf eine breite seichte Rinne, welche deutlicher als die übrigen und Fortsetzung derjenigen Furche ist, die wir schon oben gefunden haben, dann einen oder zwei aneinander liegende schmale, durch die Sehnen des M. radialis internus und M. palmaris longus hervorgebrachte Erhabenheiten, die mittelst einer schwachen Furche von dem dritten Längenvorsprunge getrennt sind, welcher durch den flexor sublimis gebildet wird, endlich einen vierten Vorsprung, den M. ulnaris int. andeutend, welcher von dem vorigen durch eine etwas tiefere Furche geschieden wird.

Der Radialrand dieser Gegend zeigt uns nach oben den äussern Muskelvorsprung des Ellbogenbuges, der weiter nach Aussen noch von dem M. radialis ext. long. und brev. gebildet wird, nach unten aber einen etwas schief nach einwärts laufenden Längenvorsprung, hervorgebracht durch die M. M. Abductor long. und Extensor brev. poll.

e) Handwurzel und Handgegend.

In ersterer ist an der Radialseite der äussern Fläche eine dreieckige Grube unterhalb des untern Endes der Armspindel bemerkenswerth, welche bei der Vorwärtsbewegung der Hand mit gleichzeitiger Abduction des Daumens besonders tief erscheint, und von zwei gegen den Rücken des ersten Daumengliedes verlaufenden convergirenden Längenerhabenheiten beiderseits begränzt wird, als nach Aussen durch die Sehne des M. Extensor long. poll. nach Innen durch die Sehne des M. Extensor brev. poll. —

In der Vola manus finden wir auf dem Mittelhandknoches, des Daumens einen Muskelvorsprung (eminentia thenar), und auf dem Mittelhandknochen des kleinen Fingers unterhalb des Erbsenbeins einen zweiten (eminentia hypothenar) beide hervorgebracht durch die kurzen Muskeln dieser Finger, ferner aber drei bis vier mehr oder weniger constante Hautfurchen, die durch die einzelnen Bewegungen der Finger vorzüglich bedingt sind. —

B) Aufsuchung.

Arterien.

Die *A. axillaris* (Achselart.) erhält ihren Namen, nachdem sie zwischen dem Schlüsselbeine und der ersten Rippe in die Achselhöhle gelangt ist, zieht nun an ihrer äussern Seite von dem Armnervengeflechte, an der innern von der gleichnamigen Vene begleitet, durch diese Höhle so von oben nach ab- und auswärts, dass sie am Ausgange der Achselhöhle an die innere Fläche des M. coracobrachialis zu liegen kommt. Wir können sie daher bloss legen:

a) bei ihrem Eintritte in die Achselhöhle, wenn wir von dem Schlüsselbeine angefangen längs des Sulcus deltoideo-pectoralis herab, einen $2^1/_2$ Zoll langen Schnitt durch die Haut und Fascie machen, die vorliegende V. cephalica nach aufwärts liegen lassen, und zwischen beiden Muskeln in die Tiefe dringen, den nun vorliegenden M. pectoralis minor nach ab- und auswärts schieben, und den vom Rumpfe entfernten Arm nach abwärts ziehen, wo wir dann bedeckt von fettreichem Zellgewebe und mehreren Lymphdrüsen, das Armnervengeflecht durchfühlen, nun die zellige Scheide des ganzen Packetes spalten, und zwischen den nach oben und aussenliegenden Nerven und der nach unten und innen liegenden Vene die etwas tiefer liegende Arterie hervorheben. —

b) Bey ihrem Austritte aus der Achselhöhle machen wir einen senkrechten Schnitt hinter der vordern Wand der Achselhöhle auf das obere Ende des Oberarms durch die Haut und Fascie, treffen nun den starken Mediannerven an dessen innerer und hinterer Gegend die Arterie liegt.

Die *Arteria brachialis* (Armschlagader) ist die unmittelbare Fortsetzung der Achselarterie unter der Achselhöhle, und zieht am Oberarme nach oben an der innern Gegend des coracobrachialis, weiter unten am innern Rande des M. biceps, auf dem brachialis internus aufliegend mit ihren

Venen nach abwärts in den Ellbogenbug, wo sie dicht am innern Rande der Sehnen des M. biceps in die dreieckige Grube dieser Gegend gelangt, in welcher sie sich in die A. radialis (Armspindelart.), und den truncus comm. A. ulnaris und interosseae (gemeinschaftlicher Stamm der Ellbogen- und Zwischenknochenart.) theilt; auf ihrem Verlaufe bis zur plica cubiti ist sie sammt ihren Venen und dem Mediannerven von einer eigenen Scheide eingeschlossen Wir finden sie daher:

a) In der Mitte des Oberarmes, wenn wir einen Längenschnitt im sulcus bicipitalis dicht am innern Rande des M. biceps durch die allgemeine Decke, die fasc. brachii und Vagina vasorum machen, den N. medianus, der sie in dieser Gegend ganz deckt, und nur in seltenen Fällen unter ihr verläuft, nach einwärts schieben, wo sie dann sowohl nach Aussen als auch nach Innen von einer Vene begleitet, dem Auge sich darstellt.

b) Im Ellbogenbuge, wenn die Incisur längs der innern Furche dieser Gegend, dicht am innern Rande der Sehne des M. biceps durch die Haut und die Fascie geschieht. In manchen Fällen ist sie etwas unter dem innern Theile der Sehne dieses Muskels verborgen.

c) Ihre Theilungsstelle, wenn wir den Einschnitt in dem untersten Theile des sulcus bicipitalis int. an jener Stelle machen, wo er mit dem sulc. bicip. ext. die dreieckige Grube bildet, die Haut, fasia bicipitalis durchdringen, wo wir sie dann in gleicher Höhe mit dem tuber radii finden, an dem sich die Sehne des M. biceps anheftet.

Die *Arteria radialis* zieht von der Theilungsstelle an etwas nach auswärts zum innern Rande des M. supinator longus, und indem sie sich unter diesem verbirgt, läuft sie über das Ende des M. pronator teres in jener Furche nach abwärts, die wir mehr nach Aussen an der innern Fläche des Vorderarmes zwischen M. supi-

nator longus und M. radialis internus finden; ober der Handwurzel aber angelangt, wendet sie sich über den processus styloideus radii unter den Sehnen des M. abductor long. und M. extensor brevis poll. in jene Grube, die wir an dem Radialrande der Handwurzel finden, und lauft von hier über den M. abductor indicis nach abwärts, den sie dann in der Richtung gegen die Hohlhand durchbohrt. — Auf ihrem ganzen Wege wird sie von den V. V. radialibus begleitet. Es wird also leicht seyn, diese Arterie blosszulegen:

a) Am obern Theile des Vorderarmes, wenn der Einschnitt längs der in dieser Gegend befindlichen Furche durch die Haut und Fascia antibrachii gsschieht, der M. supinator long. etwas nach aufwärts gehoben wird, wo dann die Arterie auf dem Ende des M. pronator teres aufliegt.

b) Am untern Theile des Vorderarmes aber, wenn der Schnitt in dem untern Theile derselben Furche durch die Haut und Fascie gemacht wird, wo wir sie dann nur durch die Ursprungsfasern des M. flexor longus pollicis und das Ende des M. pronator quadratus von der innern Fläche des Radius getrennt antreffen.

c) In der Handwurzelgegend, durch einen Schnitt, welcher in der schon früher angegebenen Grube dieser Gegend von innen nach ab- und auswärts durch die Haut geführt wird, und nachdem man das hier liegende Anfangsstück der V. cephalica sammt den sie begleitenden Nervenfäden vom ram. superf. nervi radialis und cutanei ext. nach einwärts geschoben, und die Fascie sammt dem unterliegenden, mehr oder weniger fettreichem Zellgewebe durchdrungen hat, wo man dann auf dem os multangulum majus aufliegend, diese Arterie findet.

Die *Arteria ulnaris* (Ellbogenarterie) begibt sich von der Theilungsstelle aus schief nach ein- und abwärts gegen den Ulnar-Rand zu und in die Tiefe unter die oberflächliche Schicht der Beugemuskeln (M. pronat. teres,

rad. int. palm. long. und flexor sublimis) über den Ursprung des M. flexor prof., und zieht dann zwischen diesem und dem M. flexor sublimis tiefer unten zwischen beiden und der Radialseite der Sehne des M. ulnaris int. nach abwärts, unter dem queren Handwurzelbande zur Hohlhand, wo ihre Fortsetzung unter der Aponcurosis palmaris als oberflächlicher Hohlhandast über den Sehnen der Flexoren nach ab- und auswärts eilt. Wir werden sie daher leicht hervorheben können:

a) Am untern Theile des Vorderarmes, wenn der Einschnitt von der vordern Gegend des Erbsenbeines senkrecht nach aufwärts in der am meisten nach Innen liegenden Furche durch die Haut und fascia antibrachii geschieht, wo sie dann zwischen dem innern Rande des M. flexor subl. und dem äussern des M. ulnaris internus, begleitet von zwei zarten Venen und den an ihrer Ulnar-Seite verlaufenden ram. volaris N. ulnaris, aufliegend auf dem Ursprunge des M. flexor profundus, getroffen wird.

b) In der flachen Hand (der ram. volar. superf.), wenn man vor und unter dem Erbsenbeine beginnend, einen bogenförmigen Schnitt nach ab- und auswärts bis gegen die Mitte der Länge der flachen Hand zieht, die Haut sammt dem unterliegenden Fettgewebe, die Aponeurosis palmaris, und nach oben in der Gegend der eminent. hypothenar auch noch den M. palmaris brevis durchdringt.

Venen.

V. cephalica (Hauptvene des Armes) diese zieht vom Handrückennetze, in der Gegend des Daumens beginnend, nach aufwärts, so, dass sie in der Handwurzelgegend in der Grube zwischen M. Extensor long. und brevis poll. senkrecht zu liegen kömmt, steigt dann am Radialrande des Vorderarmes nach aufwärts in den Ellbogenbug, wo sie an den äussern Rand der Sehne des M. biceps zu

liegen kommt, von hier aus, auf dem äussern Theile des M. biceps aufliegend, zur regio thoraco humeralis, wo sie zwischen M. pector. major und deltoideus nach aufwärts und unter dem Schlüsselbeine in die Tiefe zieht, um sich in V. axillar. einzumünden; wir finden sie im grössten Theile ihres Verlaufes zwischen der Haut und Fascie, und können sie blosslegen:

a) In der Handwurzelgegend durch einen senkrechten Schnitt in der dreieckigen Grube (sieh A. radialis in dieser Gegend).

b) In der plica cubiti, wenn ein Einschnitt in die äussere Furche dicht am äussern Rande der Sehne des biceps gemacht wird, welcher Schnitt nur die Haut und das Fettgewebe durchdringt.

c) in der regio thoraco humeralis, wenn der Schnitt, der hier im Sulcus deltoideo-pectoralis gemacht wird, zwischen M. pector. major und deltoideus in die Tiefe dringt, wo wir sie, begleitet von absteigenden Aesten der A. acromialis, manchmal auch ungemein zart finden, wenn der grösste Theil derselben in die Vena mediana übergangen ist.

Die *V. basilica* (Ellbogenhautvene) beginnt als V. salvatella von dem rete venosum dorsale manus in dem Zwischenraume des Mittelhandknochens vom Ring- und Ohrfinger, eilt an der Ulnarseite des Vorderarmes aufwärts durch die plica cubiti und den Sulcus bicipitalis internus, durchbohrt unterhalb der Mitte des Oberarmes die fascia brachii, läuft nun in diesem Sulcus noch weiter hinauf, und senkt sich in die V. brachialis int. ein. Diese finden wir daher:

a) Ober dem Ellbogenbuge, wenn wir einen Zoll weiter nach Innen als für die A. brachialis einen Längenschnitt in dem untern Theile des Sulc. bicip. internus durch die Haut führen.

b) In der Mitte des Oberarmes. Auch hier geschieht der senkrechte Einschnitt im sulc. bicip. int. durch

die Haut und Fascia, nur etwas mehr nach Innen als für die A. brachialis. An ihrer vordern Seite begleitet sie der mittlere Hautnerve. Die tiefen Venen werden hier übergangen, indem sie neben den gleichnamigen Arterien liegen.

Nerven.

N. cutaneus externus (äusserer Hautnerv). Dieser zieht in der Achselhöhle, entspringend vom Arm-Nervengeflechte, sogleich nach ab- und auswärts, durchbohrt den M. coracobrachialis, und nachdem er hier den Muskeln Zweige abgegeben, zieht er zwischen M. brachialis int. und biceps nach ab- und auswärts, so dass er in dem Ellbogenbuge zwischen der Sehne des M. biceps und dem M. supinator longus zu liegen kömmt, von hier zieht er dann längs der V. cephalica nach abwärts. Wir finden ihn daher:

a) In der Mitte des Oberarmes, wenn man im Sulc. bicipitalis ext. einen Längenschnitt durch die Haut und Fascia macht, den äussern Rand des M. biceps lostrennt, und zwischen M. biceps und brachialis int. nach einwärts dringt.

b) Im Ellbogenbuge durch denselben Schnitt, wie die V. cephalica, nur muss man noch die Fascie durchdringen, wo man den Nerven dicht am äussern Rande der Sehne des M. biceps hervortreten sieht.

N. cutaneus medius (mittlerer Hautnerve), dieser zieht vom Arm-Nervengeflechte zur vordern äusseren Gegend der V. basilica, ist mit ihr in eine zellige Scheide gehüllt, und eilt mit ihr gegen den Ellbogenbug herab, wo er in viele Fäden zerfällt. Die Aufsuchung dieses Nervens fällt also ganz mit der Blosslegung der Vena basilica zusammen.

N. medianus (Mittelarmnerve) dieser stärkste Nerv des Oberarmes läuft vom Achselnervengeflechte längs des inneren Randes des M. biceps zuerst an der äussern, dann vordern, endlich innern Seite der A. brachialis in den Ell-

bogenbug, zieht hier unter den M. pronator teres und spaltet sich in den tiefen Ast oder innern Zwischenknochennerv und den oberflächlichen Ast, welcher zwischen M. flexor sublimis und profund. herabzieht, so dass er am untersten Ende des Vorderarmes, bevor er unter dem queren Handwurzelbande in die Vola manus zieht, zwischen der Sehne des flexor subl. und des palm. longus zu liegen kommt.

Bei schwächeren Individuen kann er bei Streckung des Armes durch die Haut durchgefühlt werden, und dient dann zugleich als Richtschnur bei der Aufsuchung der Gefässe und Nerven des Oberarms.

Wir stellen diesen Nerv dar:

a) Nach oben wie die A. axillaris bei der Austrittsstelle.

b) In der Mitte des Oberarmes, wie die A. brachialis.

c) Im Ellbogenbuge durch einen Längenschnitt, welcher in dem Sulc. bicipit. int. weiter nach Innen als für die A. brachialis durch die Haut und die Fascie gemacht werden muss. Wird aber der Schnitt etwas tiefer, unten am innern Rande des Pronator teres durch die Haut und fascia bicipitalis gemacht, löst man letztbenannten Muskel von den tieferliegenden los, so findet man in der Tiefe seine Theilungsstelle.

d) Oberhalb der Handwurzel seinen ramus superficialis, durch einen Längenschnitt, der in der mittleren Furche daselbst durch die Haut und Fascie gemacht wird, wo wir ihn, wie schon gesagt, zwischen der Sehne des M. flexor subl. und Palm. longus finden, nur muss man sich hüthen, ihn hier mit einer Sehne zu verwechseln, was von Anfängern leicht geschehen kann.

N. ulnaris (Ellbogennerve) liegt am Oberarm nur nach Oben an der innern Gegend der A. brach. im Abwärtssteigen entfernt er sich immer mehr von den hier liegenden Gefässen und Nerven, indem er sich in Gemein-

schaft mit der A. coll. uln. sup. immer mehr nach ein- und rückwärts begibt, so dass er endlich hinter den ligam. intermusculare int. herabziehen, an die hintere Gegend des Ellbogenbuges zwischen condylus int. und Olecranon zu liegen kommt, so zum Vorderarme angelangt, läuft er unter dem Ursprunge des M. ulnaris internus zur inneren Fläche des Vorderarmes und nun zwischen den M. ulnaris int. und flexor prof. herab, bis er endlich als ram. volaris vorwärts des Erbsenbeins auch unter dem queren Handwurzelbande zur flachen Hand gelangt, nachdem er 2 Zoll ober dem Handgelenke der Ram. dors. abgegeben hat. — Diesen Nerven kann man zeigen:

a) Nach oben durch denselben Schnitt, wie die A. axillaris bei ihrer Austrittsstelle und findet ihn hier hinter der V. basilica und N. cutaneus med. einwärts der A. brachialis und des hinter ihr liegenden N. radialis.

b) In der Mitte des Oberarmes durch einen Schnitt im Sulc. bicip. int. jedoch mehr nach Innen als für die A. brach. und N. med., welcher Schnitt schief nach ab- und einwärts gerichtet seyn muss, und verlängert hinter der Condylus int. sich erstrecken würde.

c) Im Ellbogenbuge in der Furche zwischen Olecranon und Condylus int. von der Haut und Fascie bedeckt, nur darf man den Arm nicht zu stark beugen, weil durch die dadurch bewirkte Spannung des Nervens derselbe nicht leicht isolirt werden könnte.

d) Oberhalb der Handwurzel seinen ramus volaris wie die A. ulnaris in dieser Gegend.

Der *N. radialis* (Armspindelnerv) liegt in der Achselhöhle hinter der A. axillaris und dem N. ulnaris, zieht aber dann zwischen caput intern. und longum tricipitis brachii, hinter dem Oberarmknochen nach ab- und auswärts, und gelangt so in den Zwischenraum zwischen M. brachialis int. und supinator longus, eilt zwischen diesen zum Vorderarme herab, bis er in der Gegend des obern Theiles

des radius sich in seinen oberflächlichen und tiefen Ast spaltet. — Auf dem grössten Theile seines Weges wird er von der A. profunda brachii sup. und der A. collateralis radialis begleitet. — Wir können ihn blosslegen:

a) In der Achselhöhle durch denselben Schnitt wie die A. axillaris bei der Austrittsstelle, indem man ihn dann hinter der Arterie hervorhebt.

b) Im Ellbogenbuge, wenn der Schnitt wie für die V. cephalica gemacht wird, man dann die Fascie auswärts derselben spaltet, und zwischen dem M. brachialis int. und supinator long. in die Tiefe dringt.

Vierter Abschnitt.

Von der unteren Extremität.

A. Aeussere Beschreibung.

An der untern Extremität kann man folgende Regionen unterscheiden, als: die Leisten-, Oberschenkel-, Kniegelenk-, Unterschenkel-. Knöchel- und Fussgegend.

Leistengegend.

Diese liegt am obern Theile der vordern Fläche des Oberschenkels und reicht von einer Linie, die vom vordern obern Dorne des Darmbeines gegen die Schamfuge gezogen wird, herab bis zu einer queren Linie, die vom Sitzknorren um die innere und vordere Gegend des Oberschenkels herum, 2 Zoll unter dem grossen Trohanter nach aus- und rückwärts gezogen werden müsste. Hier findet man zuerst durch das Gefühl eine mit der obern Gränzlinie fast zusammenfallende gespannte Falte, welche das Leistenband darstellt — dann unter und auswärts den vordern obern Dorne des Darmbeines einen schwachen senk-

rechten Muskelvorsprung, gebildet durch den M. tensor Fasciae latae, ferner einen zweiten vom vordern obern Dorne nach ab- und etwas einwärts ziehenden, der den unterliegenden M. sartorius, endlich nach Innen einen dritten fast senkrecht herabziehenden, der den unterliegenden M. adductor medius und gracilis andeutet. — Zwischen diesen zweiten und dritten Muskelvorsprunge ist aber eine dreieckige Grube mit nach ab- und einwärts gekehrter Spitze, in der wir oft stärker oder schwächer, kleinere oder grössere rundliche Körper durchfühlen (Leistendrüsen). Den Boden dieser Grube bilden von aus- nach einwärts betrachtet, folgende Muskeln, als zunächst dem Kopfe des Sartorius das Ende des M. iliacus internus und psoas magnus, weiter nach Innen aber der M. pectineus.

Oberschenkelgegend.

Sie reicht von der Leistengegend bis Handbreit über die Gelenkknorren des Schenkelknochens. Ihre vordere Fläche zeigt nur eine ganz schwache, erst durch das Gefühl deutlicher erkennbare Furche, die schief von oben nach ab- und einwärts zieht, und eine Verlängerung der in der vorigen Gegend beschriebenen dreieckigen Grube ist. Sie findet sich gerade über dem Schneidermuskel nach Aussen vom innern dicken Schenkelmuskel, nach innen vom M. adductor longus begränzt. — An der hintern Fläche aber, die oben fast ganz abgerundet ist, zeigen sich erst am untern Ende deutliche Muskelvorsprünge, jedoch auch nach oben können wir mittelst des Gefühles zwei Muskelparthien und eine dazwischen liegende Vertiefung entdecken, und zwar zuerst nach Innen von der tuberositas Ischii entspringend eine nach abwärts ziehende Muskelparthie, die aber weiter nach unten in zwei Theile sich scheidet, und so die Kniekehle begränzt. Dieser Vorsprung wird gebildet von den obern Theilen der M. M. semitendinosus, semimembranosus und caput long. bicipitis femoris. Nach Aussen aber unter und etwas einwärts dem gros-

sen trohanter einen zweiten Vorsprung, welcher die hintere Gegend des Mittelstückes vom Oberschenkelknochen anzeigt, die aber von den hier sich anheftenden Muskeln bedeckt wird, als von dem nach Innen liegenden caput mag. tricipitis, dem nach Aussen liegenden M. vastus ext. und dem senkrecht nach abwärts verlaufenden caput breve bicipitis.

Kniegelenkgegend.

Sie reicht von der vorigen bis vier Querfinger unter die patella herab, und hier bloss die nähere Betrachtung ihrer hintern Fläche für uns von Wichtigkeit, die man gewöhnlich die Kniekehlgegend zu nennen pflegt. An ihr finden wir eine bald mehr bald weniger deutliche dreieckige Grube mit nach aufwärts gekehrter Spitze, deren untere Winkel auch nach beiden Seiten hin und nach abwärts sich verlängern. Diese Grube ist die Kniekehle, deren Boden von der hintern Fläche des unteren Theiles des os femoris gebildet wird. Sie wird begränzt nach Unten durch einen breiten Muskelvorsprung, der nach aufwärts sich plötzlich in der Kniekehle verliert, bei genauerer Befühlung aber noch durch eine Furche in zwei seitliche Hälften sich getheilt zeigt, deren äussere vom Ursprunge des M. plantaris longus und caput ext. gastrocnemii, deren innere vom caput internum gastrocn. gebildet wird — nach Innen durch einen Vorsprung, der durch die Endstücke folgender von aus- nach einwärts liegender Muskeln als des M. semimembranosus, semitendinosus, gracilis und sartorius hervorgebracht wird, und zum Theil Fortsetzung des inneren Schenkels der inneren Muskelparthie des Oberschenkels ist — nach Aussen aber von einem dritten Vorsprunge, der am Köpfchen des Wadenbeins endet, Fortsetzung der äussern Abtheilung der innern Muskelparthie des Oberschenkels ist, und vorzüglich vom untern Theile des biceps femoris gebildet wird.

Unterschenkelgegend.

Diese reicht von der vorigen bis zwei Querfinger über die Knöchel, und wir sehen an ihrer vordern Fläche fast in der Mitte einen scharfkantigen senkrecht nach abwärts ziehenden Vorsprung (crista tibiae), der nach oben von einem breiteren Höcker (dem Schienbeinsstachel) entspringt, nach unten sich aber allmählig verliert. —

Auswärts dieser Kante liegen die Beugemuskeln des Fusses und Strecker der Zehen, die aber erst am untern Drittheile, wo sie sehnig geworden, durch das Gefühl, während der Fuss gestreckt und gebeugt wird, von einander unterschieden werden können, als da sind: zunächst dem Schienbeinskamme ein Vorsprung, der nach ab- und einwärts zieht, und den M. tibialis ant. anzeigt, neben diesem finden wir einen zweiten schmäleren, der in gleicher Richtung nach wärts zieht, und den M. extensor long. hall., einen Dritten senkrecht nach abwärts ziehenden, der den M. Extensor long. comm. digit. und peroneus tertius andeutet, und endlich ganz nach Aussen einen hart anzufühlenden Vorsprung, der durch das unterste Ende des Mittelstückes der fibula gebildet wird. —

An dem innern Theile dieser Fläche aber finden wir bloss die vordere innere Fläche des Schienbeins, von der fascia cruris und der allgemeinen Bedeckung überzogen.

An der hintern Fläche dieser Gegend sehen wir an der obern Hälfte einen starken breiten Muskelvorsprung, die eigentliche Wade, der aber nach unten allmählig schmäler werdend, hier bloss eine schmale derbe, stark hervorragende Längenerhabenheit bildet, die nach Aussen und nach Innen von einer Furche (sulcus peroneo — calcaneus, und sulc. tibio — calcaneus) begränzt wird, welche nach abwärts immer breiter und tiefer werden. Der mittlere Vorsprung wird noch oben von den Bäuchen des M. gastrocnemius und soleus nach unten von ihren Sehnen und der des plantaris longus gebildet. Der Sulcus peroneo — calcaneus liegt auf

dem mehr nach innen liegenden M. flexor, long. hall. und M. peroneus long., der sulc. tibio - calcaneus auf dem M. flexor comm. long., und dem dicht an der hintern Fläche des Schienbeins anliegenden M. tibialis post. —

Malleolar - Gegend.

Diese reicht von der vorigen bis zur Fussbeuge nach vorne und bis zur untern Fläche der Ferse nach hinten. — Sie zeigt uns beiderseits einen starken Knochenvorsprung, den innern und äussern Knöchel, zwischen beiden aber nach vorne von Innen nach Aussen betrachtet, Fortsetzungen jener Muskelvorsprünge und Furchen, die wir schon früher an der äussern vordern Gegend des Unterschenkels getroffen haben.

Auf dem vorderen Theile des inneren Knöchels selbst, kann man noch durch Gefühl einen beweglichen nach abwärts ziehenden Strang unterscheiden, der durch die V. saphena magna gebildet wird.

Nach rückwärts finden wir aber bloss das Ende des mittleren Vorsprungs der vorigen Gegend, welcher in die Ferse übergeht, und zu beiden Seiten die hier bei weiten breiter und tiefer werdenden unteren Ende des sulcus tibio und peroneo - calcaneus. —

Die Fussgegend kann unserm vorgesteckten Ziele gemäss hier übergangen werden. —

B) Aufsuchung.

Arterien.

Die *Art. cruralis* (Schenkelart.) ist ein Ast der Hüftarterie. Sie kommt bei der Gefässöffnung des Schenkelringes hervor, zieht in der Mitte der Leistengrube nach ab- und einwärts, und dann unter dem Schneidermuskel liegend, in jener Rinne fort, die wir von dem M. vastus internus nach Aussen, adductor triceps nach Innen gebildet sehen, bis sie unter der Mitte des Oberschenkels durch eine eigene Oeffnung der Sehne des dreiköpfigen Zuziehers

von der innern zur hintern Gegend des Oberschenkels in die Kniekehle geräth, wo sie als Kniekehlarterie weiter zieht. Wir finden sie:

a) in der Leistengegend gleich nach ihrem Austritte, wenn wir beinahe in der Mitte zwischen vordern, obern Dorn des Darmbeines und der Schamfuge unter dem Leistenbande einen Längenschnitt machen, der die Haut Fascia superf. und oberflächlichen Leistendrüsen, dann das oberflächliche Blatt der Fascia lata und die tief liegenden Drüsen, wie auch die Gefässscheide durchdringt, wo wir sie nach Innen von der gleichnamigen Vene nach Aussen von Aesten des N. femoralis begleitet, zwischen M. psoas magnus und M. pectineus sehen. —

b) In der Mitte des Oberschenkels, wenn wir in der bei der vordern Gegend des Oberschenkels angegebenen Furche einen schiefen Schnitt nach ab- und einwärts machen, Haut Fascia superf. und oberflächliches Blatt der Fascia lata durchdringen, und so den innern Rand des Schneidermuskels zu erreichen streben, dann diesen Muskel nach auswärts schieben, und die vagina vasorum ebenfalls noch trennen; wo wir sie auf der V. femor. aufliegend, an ihrer äussern Seite vom N. saph. magnus begleitet finden. —

Die *A. poplitea* zieht von der Spalte der Sehne des M. Adductor triceps an dem hinteren Umfange des os femoris, vorwärts des M. semimembranosus, nach ab- und etwas auswärts in die Kniekehle, und in deren Mitte dicht hinter dem ligam. Winslowii und M. popliteus herab in den Zwischenraum der Ursprünge des M. gastrocnemius und soleus, wo sie sich dann in die A. tibialis antica und truncus comm. der A. tibialis post. und peronea scheidet.—

Wir können sie daher blosslegen:

In der Kniekehlgegend, wenn wir in der Mitte derselben einen senkrechten Schnitt durch die Haut, Fasc. superf. und lata machen, den nun in der Oeffnung vorliegenden N. tibialis nach aussen lassen, in die

Tiefe und etwas einwärts durch das hier liegende Fettreiche Zellgewebe dringen, wo wir sie zum grössten Theile von der V. poplitea bedeckt, und mit ihr fest verbunden, antreffen. —

Art. tibialis antica (vordere Schienbeinarterie) tritt durch die ober dem Zwischenknochenbande befindliche Oeffnung nach vorwärts, und läuft dann an der vorderen Fläche dieses Bandes nach Innen vom M. tibialis ant., nach Aussen von M. Extensor comm. dann M. Extensor proprius hall. begränzt, nach abwärts durch die mittlere Scheide des ligam. cruciatum zum Fussrücken — diese kann man daher darstellen:

Im untern Drittheile der Unterschenkelgegend, wenn man in der Furche zwischen dem der crista tibiae zunächst liegenden und dem weiter nach aussen befindlichen schwächern Muskelvorsprunge einen Längeneinschnitt macht, durch die Haut, fascia superf. und fasc. cruris, dann zwischen die breitere Sehne des M. tibialis ant., und die schmälere des M. extensor propr. hall. in die Tiefe dringt, wo wir sie nach vorne von dem tiefen Aste des Wadenbeinnervens zu beiden Seiten von den gleichnamigen Venen begleitet, finden. —

A. tibialis postica (hintere Schienbeinsart.) läuft etwas mehr nach Innen an der hintern Unterschenkelgegend herab auf dem M. flexor comm. long. und tibialis post. aufliegend, oben vom innern Rande des Musc. soleus, weiter unten bloss von der Fascie cruris bedeckt, so dass sie hier in diesem Raume zwischen dem hintern Rande des innern Knöchels und der Achillessehne in der Mitte liegt. Unterhalb des Knöchels noch bedeckt von dem ligamentum laciniatum, eilt sie zwischen der Sehne des M. flexor long. comm. und flexor hall. long. nach ab- und vorwärts, und dringt ober dem M. adductor hall. in die Fusssohle, wo sie sich in die A. plantaris int. et ext. spaltet. — Wir finden sie daher am leichtesten:

In der *regio malleolaris*, wenn man einen etwas schief nach ab- und vorwärts gehenden Schnitt in der Mitte des sulcus tibio calcaneus durch die Haut, fasc. superf., fascia cruris und ligam. laciniatum macht, wo man sie beiderseits von ihren Venen nach Aussen und rückwärts aber von N. tibialis begleitet, sieht. —

Venen.

V. saphena magna (grosse Rosenvene) entspringt vom innern Theile des rete venosum dorsale pedis, steigt über den vordern Theil des innern Knöchels an der innern Seite des Unterschenkels zur Kniegelenkgegend, hier hinter den condylus internus ossis femoris zur innern Fläche des Oberschenkels, und nun anfangs längs des innern Randes des M. sartorius, dann mehr gerade nach aufwärts von ihm sich entfernend zur vordern innern Gegend der V. cruralis. —

Wir finden sie am sichersten:

a) in der Malleolargegend, wenn man auf dem vordern Theile des innern Knöchels, wo man sie auch meistens durch das Gefühl wahrnehmen kann, einen Längenschnitt durch die Haut und fasc. superf. macht, wo wir sie dann von Fäden des N. saphenus magnus begleitet sehen. —

Weniger sicher:

b) in der Kniegelenkgegend, wenn man auf den vordern Rand des hier liegenden Theiles des Schneidermuskels einen Längenschnitt durch die Haut und Fasc. superf. macht — — oder

c) in der Leistengegend, wenn man den Einschnitt, wie für die Schenkelvene beginnt, dann aber nach ab- und einwärts verlängert, wo wir sie von denselben Gebilden, wie vorher bedeckt, antreffen. —

V. saphena parva (kleine Rosenvene) zieht, vom äussern Theile des rete venosum dorsale pedis entspringend, unter dann hinter dem äussern Knöchel, zunächst des äusse-

ren Randes der Achillessehne, dann in der Mitte der Wade zwischen beiden Hälften des M. gastrocnemius in die Kniekehle, und senkt sich hier in die V. poplitea. — Wir können sie blosslegen:

a) in der Knöchelgegend, wenn man im untern Theile des sulcus peroneo-calcaneus in der Mitte zwischen dem hintern Rande des äusseren Knöchels und dem äusseren Rande der Achillessehne einen schiefen Schnitt von oben nach ab- und vorwärts durch die Haut und fasc. superf. macht, wo wir sie, an ihrer äussern Seite vom N. cutaneus post. longus cruris et pedis begleitet, finden.

b) In dem obern Theile der Unterschenkelgegend, wenn längst der Furche, welche uns die Grenze zwischen beiden Köpfen des M. gastrocnemius andeutet — also in der Mittellinie der Wade — ein Längenschnitt durch die Haut und fasc. superf. gemacht wird.

Die tiefliegenden Venen findet man auf dieselben Einschnitte wie die Art., welche sie begleiten, nur die bloss einfache Schenkelvene bei ihrem Endverlaufe am Oberschenkel, ehe sie durch den Schenkelring zieht, liegt hier an der innern Seite der gleichnahmigen Arterie auf dem äussern Rande des M. pectineus, und kann also wegen des grössern Durchmessers dieser Gefässe hier allein aufgesucht werden; wenn der Einschnitt wie für die Art. cruralis nur 4 — 5 Linien weiter nach Innen gemacht wird, wo wir dann auch gewöhnlich auf die Einmündungsstelle der Vena saphena magna treffen. —

Nerven.

N. cruralis. (Schenkelnerve) dieser kömmt durch den Schenkelring, zwischen dem M. psoas magn. und iliacus oft bedeutend versteckt, in die Leistengegend, gelangt nun hier, nachdem die beiden letztbenannten Muskeln sich nach rückwärts wenden, an die äussere Gegend der Schenkel-

art. und zerfällt bald in sehr viele divergirende Aeste, von denen der N. saphenus magnus, welcher an der äussern Seite der Schenkelart. nach abwärts zieht, der wichtigste ist. — Wir können daher den N. cruralis blosslegen:

a) in der Leistengegend, wenn wir gleich unter dem durchzufühlenden Leistenbande einen senkrechten Schnitt, etwas weiter nach Aussen als für die Arterie, durch die Haut, fasc. superf. oberflächliches und tiefliegendes Blatt der Fasc. lata machen, und die Gränze zwischen dem M. iliacus internus und Psoas magnus suchen, wo wir dann bald oberflächlicher, bald tiefer diesen, hier schon in seine Aeste zerfallenden Nerven finden. —

N. ischiadicus (Hüftnerve) kömmt durch den grossen Hüftausschnitt unter dem M. pyriformis heraus, und zieht dann in der Mitte zwischen grossen Rollhügel und Sitzknorren bedeckt vom untern Rande des M. glutaeus maximus, aufliegend auf den M. M. gemellis, obturator int., und quadratus femoris zur hintern Gegend des Oberschenkels, von hier aber zwischen dem vor ihm liegenden adductor magnus und der hinter ihm liegenden Muskelparthie. (M. semitendenos, semimembranos und caput longum bicipitis) senkrecht nach abwärts in die Kniekehle, wo er sich in den N. popliteus int. seu tibialis und N. popliteus ext. seu peroneus spaltet. ——

Wir können ihn daher darstellen:

a) in der Gefässgegend, wenn man den Fuss nach auswärts rollt, dass der grosse Trohanter dem Sitzknorren sich nähert, und nun zwischen beiden in der Mitte durch einen senkrechten Einschnitt die Haut, fascia und glutaeus maximus durchdringt. —

b) an der hintern Fläche der Oberschenkelgegend, wenn wir einen Längenschnitt dicht am äussern Rande des innern Muskelvorsprunges durch die Haut, fasc. superf. und lata machen, und nun unter diesem Vorsprung nach einwärts dringen, wo wir bald

auf den Stamm dieses Nervens und auf die starken Aeste der A. profunda femoris stossen. —

N. tibialis (Schienbeinnerve), steigt von seinem Ursprunge, senkrecht in der Mitte der Kniekehle liegend, zum Unterschenkel, gibt früher den N. cutaneus post. longus ab, und zieht nun an der äussern Seite der hintern Schienbeinarterie bis hinter und unter den innern Knöchel, wo er sich dann in den N. plantaris int. und externus scheidet. Wir finden ihn daher:

a) In der Kniekehle, wo man ihn auch bei gestrecktem Fusse durchfühlen kann, wenn man einen senkrechten Schnitt in der Mittellinie der Kniekehle durch die Haut, fasc. superf. und fasc. lata macht, wo er dann sogleich zum Vorschein kommt, auf der hintern äussern Gegend der V. poplitea aufliegend.

b) In der Knöchelgegend, eben so wie die A. tibialis post., wo wir ihn an der äussern und hintern Gegend der Art. liegend sehen.

N. cutaneus posterior longus cruris et *pedis* (der hintere lange Hautnerve des Unterschenkels), zieht vom N. tibialis in der Kniekehle entspringend, zur Mittellinie der hintern Fläche der Wade, zwischen beiden Köpfen des M. gastrocnemius oft verborgen, durchbohrt dann unter dem Ursprunge der Achillessehne die fascia cruris, geht nun in Gemeinschaft der V. saphena parva am innern Rande der eben benannten Sehne nach abwärts, und endlich hinter und unter dem äussern Knöchel zum äussern Rande des Fussrückens. Wir können ihn blosslegen:

a) An der hintern Fläche des Unterschenkels, wenn wir einen Einschnitt wie für die V. saph. parva machen, dann aber noch das oberflächliche Blatt der fascia cruris durchdringen, wo wir ihn bald oberflächlicher, bald tiefer zwischen den beiden Hälften des gastrocnemius finden.

b) In der Malleolargegend, wie die Vena

saph. parva, wo wir ihn an der äussern und vordern Seite dieser Vene finden.

N. peroneus (Wadenbeinnerv), steigt längs des innern Randes des M. biceps femoris, hinter dem condylus ext. ossis femoris und tibiae, auswärts des äussern Ursprunges des gastrocnemius nach ab- und auswärts, und gelangt so bis hinter das Köpfchen des Wadenbeines, wo er sich in den oberflächlichen und tiefen Ast spaltet, welche beide den Hals der fibula nach vorwärts umschlingen. Wir können ihn freilegen:

a) In der Kniekehle, wenn am innern Rande des äussern Muskelvorsprunges dieser Gegend ein schiefer Schnitt nach ab- und auswärts durch die Haut, fasc. superf. und fasc. lata gemacht wird, wo wir ihn dicht am innern Rande der Sehne des M. biceps femoris sehen.

b) Hinter dem Köpfchen des Wadenbeines, wenn hier ein etwas schiefer Schnitt von rück- nach vor- und abwärts durch die Haut, fascia superf., fascia cruris und den Ursprung des M. peroneus longus gemacht wird,

N. peroneus superficialis (Oberflächlicher Ast), durchbohrt den M. peroneus longus und lauft zwischen M. peron. long. und brevis nach ab- und vorwärts, durchdringt dann die fascia cruris, und zieht nun nach ab- und einwärts, auf dem M. extensor comm. digitor. aufliegend; wir können ihn daher darstellen:

An der vordern Fläche des Unterschenkels wenn man längs des obern Theiles einer Linie, die man sich von der Mitte des Wadenbeines nach ab- und einwärts gegen die zweite kleine Zehe gezogen dehnt, einen Einschnitt durch die Haut und fasc. superf. macht, wo er auf der fascia cruris aufliegend, getroffen wird.

N. peroneus profundus seu N. tibialis anticus (tiefliegender Ast oder vorderer Schienbeinnerv), durchbohrt

den M. peroneus long. und extensor long. comm. digitorum indem er nach ab- und einwärts zieht, und eilt dann gemeinschaftlich mit der A. tibialis antica an ihrer vordern Seite zum Fusse herab, zwischen denselben Muskeln, wie die begleitende Arterie liegend. Wir finden ihn daher eben so, wie die A. tibialis antica.

Anhang.

Ueber die Eröffnung der Körperhöhlen.

I. Eröffnung der Schädelhöhlen.

Der Hautschnitt, der hier gemacht wird, kann verschieden sein, und zwar: bei pathologischen oder gerichtlichen Sectionen wird er von der Schläfengegend oberhalb des äusseren Ohres der einen Seite begonnen, über den Scheitel in dieselbe Gegend der entgegengesetzten Seite geführt und hier beendet. Bei Eröffnung des Schädels aber zu anatomischen Zwecken, macht man gewöhnlich einen Kreutzschnitt, indem man ausser dem eben erwähnten Querschnitte noch einen Längenschnitt von der Stirnglatze bis zum Hinterhauptshöcker führt, — oder einen Kreisschnitt, welcher von der Stirnglatze beginnt und nun im Kreise ober dem Augenbraunenbogen, der Ohrmuschel und dem Hinterhauptshöcker nach der andern Seite hin geführt wird; und an der Einschnittstelle endiget. — Alsdann werden bei den ersten zwei Arten von dem Schädeldache die Hautlappen sammt der unterliegenden Schädelhaube und den anhängenden Stirn- und Hinterhauptsmuskeln losgelöst und die Schläfenmuskeln von ihrer Ursprungsstelle getrennt. Bei dem Kreisschnitte aber in Führung des Schnittes bis auf den Knochen gedrungen, und daher die Stirn- Schläfen- und Hinterhauptsmuskeln nur quer durchschnitten. Ist diess geschehen, dann schreitet man zur Eröffnung selbst, indem man die Beinhaut noch mit dem Scalpelle da, wo der Kreisschnitt angegeben wurde, trennt, und dann die Schädelknochen in derselben Richtung durchsägt, wobei man aber immer darauf besonders sehen muss, dass das Ende des Schnittes genau mit dem Anfange zusammenfällt.

Bei dem Sägen selbst darf man nie die Säge stark auf den Knochen andrücken, sondern immer ganz leicht führen, und nicht so lange an einer Stelle fortsägen, bis man den Knochen ganz durchdrungen hat, sondern, nachdem schon ziemlich tief eingesägt ist, rückt man in der angegebenen Kreislinie weiter

und zwar so, dass die Säge in dem Schnitte zum Theil noch zurückbleibt, bis auf diese Art die ganze Kreislinie zum Theil durchsägt ist, und dann erst wird zur völligen Durchsägung geschritten, die man aus dem Aufhören des Wiederstandes erkennt. Nun wird der Hirnschalsprenger in die Schnittfurche in der Stirn- und Hinterhauptsgegend eingesetzt, um seine Axe gedreht, so die vielleicht noch nicht durchsägten dickern Stellen der Knochen getrennt und das Schädeldach mittelst der eingesetzten Finger von der unterliegenden harten Hirnhaut losgelöst. Sollte aber die Verbindung zwischen dem Knochen und der dura mater fest sein, so trennt man mittelst des Hirnspatels, den man, mit der convexen Seite gegen das Gehirn, mit der concaven gegen das Schädeldach gerichtet, zwischen die harte Hirnhaut und den Knochen einführt, alle noch vorhandenen Verbindungen. —

II. Eröffnung der Brusthöhle.

Es wird von der Handhabe bis zum Schwertknorpel längs der Mittellinie des Brustbeines ein bis auf den Knochen dringender Längenschnitt, und von dem untern Ende desselben auf jeder Seite ein schief nach ab und auswärts gehender Schnitt längs des untern Randes des Brustkorbes durch die Haut und Muskeln gemacht, dann die Haut sammt dem unterliegenden grossen Brustmuskel, dem obern Ende des geraden und des äussern schiefen Bauchmuskel bis über die Verbindungsstellen der Rippen mit ihren Knorpeln von der Rippenwand nach auswärts losgelöst, und nach oben noch der Ursprung des Brusttheiles des Kopfnickers vom Brustbeine getrennt. Dann werden die Rippenknorpeln von dem zweiten angefangen nach abwärts an ihrem äusseren Ende sammt den Intercostalmuskeln mit dem Knorpelmesser, oder wären sie verknöchert, mit der Säge durchschnitten, das Brustblatt etwas aufgehoben und so das Zwerchfell und höher oben die zellige Verbindung des Brustblattes mit dem Herzbeutel losgetrennt. Endlich durchschneidet man den ersten Rippenknorpel von innen nach auswärts und dringt dann, den Schnitt wieder nach einwärts führend, in das Brustschlüsselbeingelenk auf der einen wie auf der andern Seite. Hätte

man aber mit der Auslösung im Gelenke Schwierigkeiten, so kann man die membrana propria und Beinhaut des Brustbeines auf der innern Fläche quer durchschneiden, wo dann das Brustbein bei starker Aufwärtshebung an dieser Stelle leicht entzwei bricht.

III. Eröffnung der Bauchhöhle.

Soll diess geschehen, so macht man durch die Haut von dem Schwertknorpel bis zur Schambeinsvereinigung einen Längenschnitt auf der linken Seite des Nabels vorbei, hierauf einen Querschnitt von der linken Darmweiche angefangen unter dem Nabel nach der rechten Darmweiche hin, fasst dann mit dem Doppelhacken den rechten obern Lappen zunächst dem Schwertknorpel, hebt ihn empor, dringt in dem obern Ende des Längenschnittes in die Bauchhöhle, fährt in die gemachte Oeffnung mit dem Zeige- und Mittelfinger der linken Hand so hinein, dass ihre Volarfläche nach aufwärts gekehrt ist, und spaltet längst des Längenhautschnittes die vordere Bauchwand, indem man immer mit den zwei von einander abgezogenen Fingern die vordere Bauchwand in die Höhe hebt, und zwischen den gegen die Schamfuge immer weiter nach abwärts geschobenen Fingern den Schnitt verlängert. Ist dann auf diese Art der Längenschnitt gemacht, so werden die beiden Seitenhälften der vorderen Bauchwand noch längs des Querrschnittes in einen obern und untern Lappen getrennt, und die Lappen nach auswärts überschlagen.

IV. Eröffnung der Brust- und Bauchhöhle zugleich.

Hier wird zuerst der Längenschnitt von dem obern Rande des Brustbeines bis zur Schambeinsvereinigung und dann der Querschnitt von einer Darmweiche zur andern, beide in demselben Verhältnisse zum Nabel gemacht, wie es eben angegeben worden. Ist diess geschehen, so eröffnet man die Bauchhöhle, trennt dann, indem man die umgeschlagenen oberen Lappen nach auf- und auswärts zieht, die Musculatur vom untern Rande des Brustkorbes angefangen, nach auf- und auswärts von der Rippenwand los, und schreitet hierauf zur Eröffnung der Brusthöhle. —

V. Eröffnung der Rückgratshöhle.

Diese kann entweder von vorne oder von hinten eröffnet werden:

a) Von vorne. Nachdem nähmlich alle Brust- und Baucheingeweide sammt den auf der Wirbelsäule aufliegenden grossen Gefässen und dem Zwerchfelle gänzlich entfernt, und unter die Lendenwirbelsäule eine Unterlage geschoben worden ist, durchschneidet man mit dem Knorpelmesser die Faserknorpeln, welche sich zwischen dem 2., 3., 4. und 5. Lendenwirbelkörper befinden, und stemmt, indem man das Stemmeisen von aus nach einwärts in der Gegend der Verbindung des Körpers mit dem Bogen ansetzt, den vierten und dritten Lendenwirbelkörper weg, so, dass man jetzt Raum gewonnen hat, das Stemmeisen von unten nach aufwärts ebenfalls in der Gegend der Verbindung des Körpers und des Bogens anzusetzen, jedoch etwas mit den Flächen schief gewendet, so dass die eine Fläche nach vor und einwärts, die andere nach rück- und auswärts sieht. Auf diese Art werden je zwei Wirbelkörper beiderseits abgestemmt und mit der Wirbelzange entfernt, nachdem man beim weiteren Aufstemmen auch immer die Unterlage weiter nach aufwärts schiebt. Bei dieser Eröffnung muss man aber sehr behutsam seyn, dass man das Rückenmark nicht verletze.

b) Von rückwärts. Zuerst wird längs der Gräte der Wirbelsäule die Haut von der obern Nacken- bis zur Kreutzgegend durchschnitten, alle Muskelansätze an den Stachelfortsätzen getrennt, und so die Stachelfortsätze und Bögen der Wirbel von den überliegenden Nacken- und Rückenmuskeln ganz entblösst, dann aber der doppelte Rhachiotom, dessen Blätter so weit von einander entfernt seyn müssen, als die Wirbelbögen gross sind, nach oben angesetzt, und nun mit einem hölzernen Hammer derselbe eingetrieben, bis der Widerstand zum Theil aufhört, dann wird der Rhachiotom etwas weiter nach abwärts geschoben und wieder in Tiefe getrieben, bis dieses längs der ganzen Wirbelsäule geschehen ist. Alsdann werden die gelben Bänder zwischen dem 4 u. 5 Lendenwirbelbogen durchschnitten und die durch die gelben Bänder verbundenen Wirbelbögen entfernt.

Erklärung der Tafeln.

Tafel I.

Fig. 1, a) Schnitt für die A. temporalis,
b) „ „ „ A. maxill. ext.,
c) „ „ „ A. angularis,
d) „ „ den N. frontalis,
e) „ „ „ N. infraorbitalis,
f) „ „ „ N. inframaxillaris,

Fig. 2, a) Schnitt für den Stamm der A. carotis comm. am untern Theile des Halses, für die A. subclavia vor ihrer Durchtrittsstelle, und V. jugularis int. in dieser Gegend,
b) „ „ dieselben Gefässe und den N. laryngeus recurrens,
c) „ „ die A. subclavia nach ihrem Durchtritte,
d) „ „ „ V. jugularis int., den Ram. descend. hypoglossi, die A. carotis comm., den N. vagus und N. sympathicus,
e) „ „ „ Theilungsstelle der A. carotis comm., für die A. carotis ext., A. carotis int. und A. thyreoidea superior,
f) „ „ „ Art maxillaris ext.,
g) „ „ den ram. lingualis N. hypoglossi und die A. lingualis,
h) „ „ „ N. laryng. superior,
i) „ „ „ N. facialis,
k) „ „ „ N. lingualis N. trigemini.

Fig. 3, a) Schnitt für die A. axillaris bei ihrer Eintrittstelle in die Achselhöhle,
b) „ „ „ V. cephalica in der regio thoraco, humeralis,
c) „ „ „ V. cephalica in der plica cubiti, für den N. cutaneus ext. und den N. radialis ebendaselbst,
d) „ „ „ A. axillaris bei ihrer Austrittstelle für die Nerven des Armes überhaupt,
e) „ „ „ A. brachialis am Oberarme und den N. medianus, N. cutan. med. sammt der V. basilica,

f) Schnitt für die A. brachialis in der Plica cubiti,
g) „ „ „ den N. medianus,
h) „ „ „ die V. basilica und N. cutan. med
i) „ „ „ den N. ulnaris,
k) „ „ „ die Theilung der A. brachialis,
l) „ „ „ „ Theilung des N. medianus,
m) „ „ „ „ A. radialis am obern Theile des Vorderarmes,
n) „ „ „ A. radialis am untern Theile des Vorderarmes,
o) „ „ den N. medianus,
p) „ „ die A. ulnaris und den N. ulnaris,
q) „ „ den oberflächlichen Hohlhandbogen.

Tafel II.

Fig. 1, a) Schnitt für den N. cruralis,
b) „ „ die A. cruralis,
c) „ „ „ V. cruralis und Einmündung der V. saph. magna,
d) „ „ „ A. und V. cruralis und den N. saphenus magnus in der Mitte des Oberschenkels,
e) Schnitt für die V. saphena magna in der Knöchelgegend,
f) „ „ „ A. tibialis antica und den gleichen Nerven,

Fig. 2, a) Schnitt für den N. ischiadicus bei seiner Austrittsstelle,
b) „ „ „ N. ischiadicus am Oberschenkel,
c) „ „ „ N. tibialis, die V. u. A. poplitea.
d) „ „ „ N. peroneus in der Kniekehle,
e) „ „ „ „ hinter und unter dem Köpfchen des Wadenbeines,
f) „ „ die V. saphena minor und N. cutaneus poster. longus cruris et pedis am obern Theile des Unterschenkels,
g) „ „ dieselben in der Knöchelgegend,
h) „ „ die A. tibialis post. und N. tibialis.

Fig 3.

Fig 1.

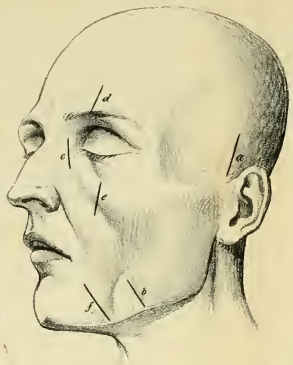

Fig 2.

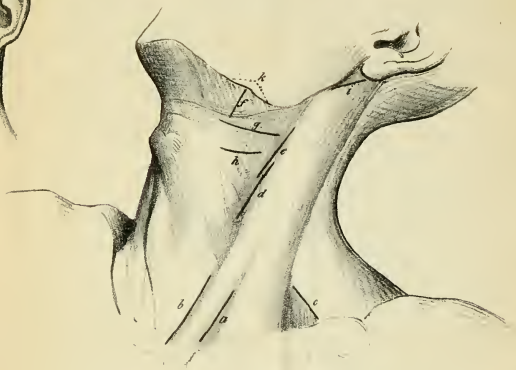

Fig 2

Fig 1

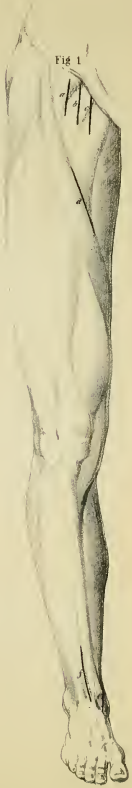

Rare Books
3.A.420.
Aufsuchung von Gefassen und Ner1841
Countway Library BEN0800
3 2044 045 854 858

Rare Books
3.A.420.
Aufsuchung von Gefassen und Ner1841
Countway Library BEN0800
3 2044 045 854 858